Aus der Pathologisch-Anatomischen Abteilung der Militärärztlichen Akademie (Leiter: Stabsarzt Prof. Dr. P. Schürmann)
und
Aus dem Pathologischen Institut der Universität Berlin
(Direktor: Prof. Dr. R. Rössle)

# Beitrag zur Frage der Entstehung der Infarktnekrose an Hand des histologischen Bildes implantierter Kalbshypophysen bei einer Frau mit hypophysärer Magersucht

---

Inaugural-Dissertation

zur Erlangung der Medizinischen Doktorwürde an der Friedrich-Wilhelms-Universität zu Berlin

---

Vorgelegt von

**Hans Gummel**

aus Berlin-Spandau

Tag der Promotion: 5. Dezember 1935

Buchdruckerei Hanns Michel, Berlin NW 7, Marienstraße 11

456

Gedruckt mit Genehmigung
der
Medizinischen Fakultät der Universität Berlin

*

Dekan: Prof. Dr. Magnus
Referent: Prof. Dr. P. Schürmann

R. UNIV.
BIBLIOTHEEK
LEIDEN

Bei dem Fall, über den hier berichtet werden soll, handelt es sich um eine Frau mit hypophysärer Magensucht, der 3 Tage vor dem Tode aus therapeutischen Gründen frisch entnommene Kalbshypophysen in das große Netz der Bauchhöhle implantiert worden waren.

Aus der Krankengeschichte (siehe v. Bergmann) und dem Leichenöffnungsbefunde (siehe Schürmann) sollen hier nur diejenigen Daten mitgeteilt werden, die für unsere Fragestellung von Belang sind.

24-jährige Frau, ohne Beruf, erkrankte $^1/_2$ Jahr vor dem Tode an rasch zunehmender Magersucht. Die medikamentöse Behandlung mit Anteron führte zu keinem Erfolg. Pat. nahm zusehends weiter an Gewicht ab und erreichte eine Woche vor dem Tode das Gewicht von 28,5 kg. Da die abwartende medikamentöse Substitutionstherapie nicht zu einem Erfolg führte, wurde nach v. Bergmann die Transplantation von Kalbshypophysen in das große Netz als Mittel der Wahl in diesem Fall vorgeschlagen. Die Transplantation wurde von Geh. Rat Sauerbruch mit steril von frisch geschlachteten Tieren entnommenen Kalbshypophysen, unter sorgfältigster Blutstillung ins Netz ausgeführt. Tod 3 Tage nach der Operation.

Die Leichenöffnung ergab eine Magersucht ohne anatomische Beweise für eine monoglanduläre Entstehung. In der Hypophyse fand sich eine Atrophie und Fettbestäubung der Zellen des Hypophysenvorderlappens mit Verlust der Differenzierung. Im oberen Teil des Bauches, zwischen Nabel und Schwertfortsatz, fand sich eine 6 cm lange, durch Nähte zusammengezogene Operationswunde. Das große Netz fand sich schürzenartig über die zusammengezogenen, kollabierten Dünndarmschlingen ausgebreitet; nirgendwo bestanden krankhafte Adhäsionen. Im mittleren Teil des großen Netzes fand sich eine Zusammenraffung des Netzgewebes und unmittelbar daneben Einschlüsse im Netz von etwa Haselnußgröße. Es waren hier verschiedene Catgutnähte zu sehen.

Histologischer Befund der implantierten Hypophysen:

Vom großen Netz, das die Kalbshypophysen umschließt, finden sich einmal zottig-papilläre Teile, an ihnen eine starke Blutüberfüllung der erweiterten Kapillaren und kleinen Venen. In der Außenschicht dieser zottigen Gebilde Blutungen und ein Untergang von Kernen;

Zellen im Innern kernhaltig, doch vielfach abgerundet und vakuolig. Der Hauptteil des Netzes läßt von seiner ehemaligen Structur nichts mehr erkennen. Auf den ersten Blick hat es den Anschein, als ob es in eine schwammige Blutgeschwulst (Cavernom) umgewandelt wäre, mit starken Blutaustritten aus den Gefäßen. Die Venen sind zu großen Bluträumen erweitert. Im Verhältnis dazu noch stärker die Kapillaren. In der Lichtung liegt eine dichte, homogen aussehende, rote Blutmasse, in der sich nur spärliche weiße Blutzellen befinden. Bei stärkerer Vergrößerung erkennt man noch deutlich die sich gegenseitig drängenden, etwas abgeblaßten einzelnen roten Blutkörperchen. Stellenweise sind die Kapillaren auch nur mit geronnenem Serum gefüllt. Die Endothelien der Venen sind z. T. zu Grunde gegangen, die der Kapillaren fehlen größtenteils. An solchen Stellen ist es oft nicht möglich, die Grenze zwischen Kapillarwand und Stützgewebe anzugeben. Das Blut der Kapillarlichtung geht hier vielfach ohne scharfe Grenze in die blutige Durchtränkung des Zwischengewebes über. Dieses Zwischengewebe ist zumeist homogen verquollen, wobei der Verlauf der Bindegewebsfasern noch deutlich zu verfolgen ist. Am stärksten ist diese Verquellung in der Randzone der Netzplatte. Die Bindegewebskerne sind größtenteils noch erhalten.

Das implantierte Kalbshypophysengewebe besteht vorwiegend aus Vorderlappen, doch ist auch Hinterlappengewebe nachweisbar. Die Hypophysen sind zum Teil mit anhaftender Dura implantiert; an weiten Strecken aber fehlt eine solche abkapselnde Zone und hier liegt dann das Hypophysengewebe dem umhüllenden Netz unmittelbar an. Stellenweise finden sich an der Oberfläche solcher Hypophysengewebsteile Einschnitte, die offenbar beim Herauspräparieren der Hypophyse aus der Sella turcica der Schädelbasis entstanden sind.

Der Hauptteil des Hypophysengewebes ist gut erhalten; und zwar handelt es sich hier um den zentralen Teil der implantierten Stücke. Man findet hier die der Kalbshypophyse eigenen dichten Zellstränge mit starker Rotfärbung des Protoplasmas. Die Kerne der Parenchymzellen lassen jedoch eine Pyknose erkennen. Sofern Hinterlappengewebe und Pars tuberalis zu den zentralen Partien gehören, zeigen auch diese keine weitergehenden, histologisch erkennbaren Schädigungen. Das Gewebe ist blutarm, ja die Kapillaren sind nur mit Mühe zu erkennen.

Schwerere phathologisch-anatomische Veränderungen liegen dagegen in der Randzone der implantierten Kalbshypophysenteile vor. Sie bestehen in Homogenisierung des Protoplasmas der Vorderlappenzellen mit Abblasung oder auch Schwund der Kerne. Sofern Kerne nicht mehr darstellbar sind, ist das stark verquollene Protoplasma der benachbarten Zellen vielfach konfluiert, oder ein solcher Bezirk im ganzen homogeniert. An der Grenze zu den zentralen Partien findet sich dann in einer wechselnd breiten Zone eine stärkere Kern-

Abbildung I.

Uebersichtsbild über eine implantierte Hypophyse. Unten im Bild stark hyperämisches Netzgewebe. a) gut erhaltenes Mittelstück vom Vorderlappen. b) Hypophysenstiel. c) Dura. d) Unterbrechung in der Dura, hier mit starker Nekrose der Randzone des Vorderlappens. e) Randzone an Stellen, wo die Hypophyse dem hyperämischen Netz unmittelbar anliegt.

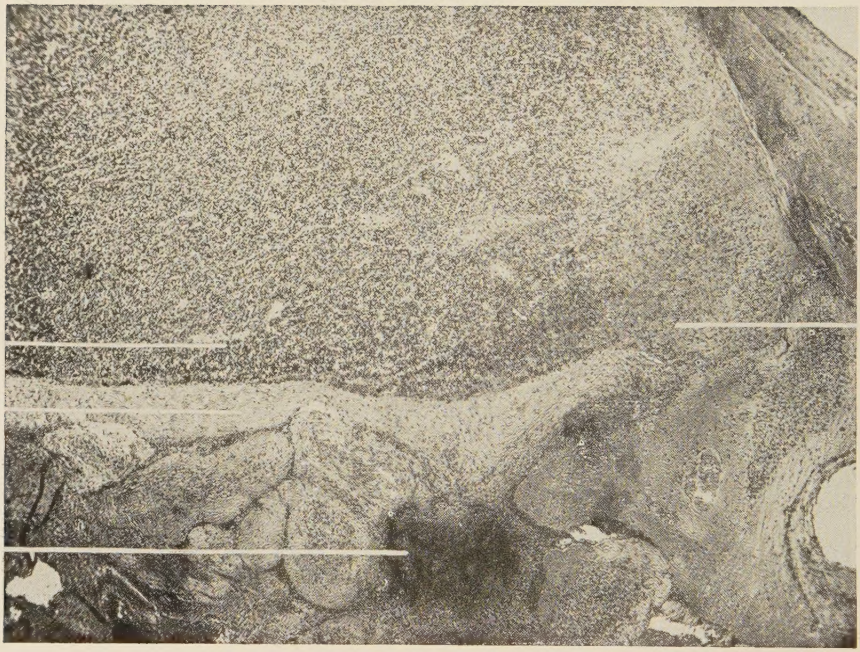


Abildung II.

Etwas stärkere Vergrößerung aus dem Randzonengebiet des Vorderlappens. a) hyperämisches Netz. b) Dura. c) unversehrte Randzone des Vorderlappens bei Einschiebung von Dura zwischen Vorderlappen und Netz. d) Randzonennekrose an der Stelle der Duraunterbrechung.

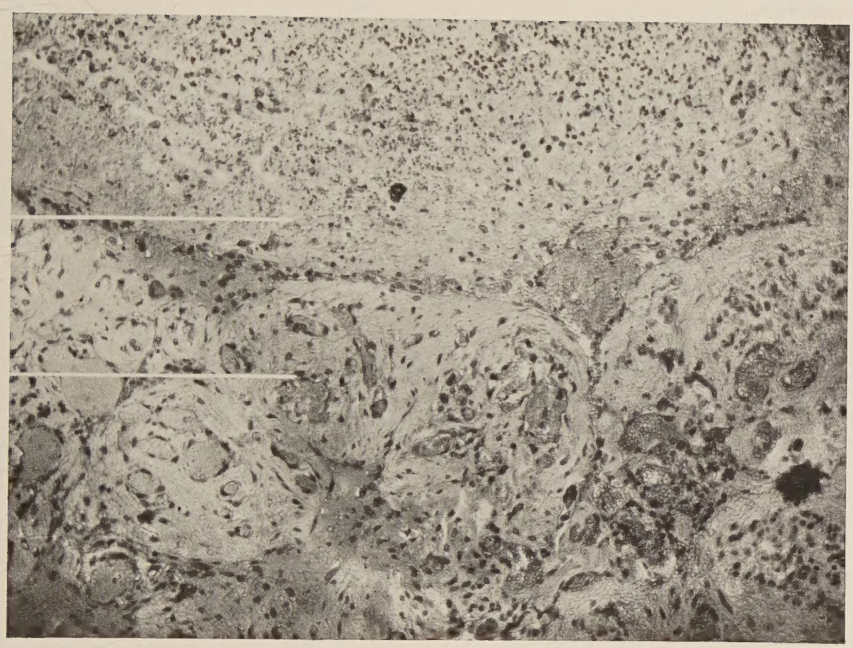


Abbildung III.

Starke Vergrößerung eines Randzonengebietes des Vorderlappens ohne dazwischenliegende Dura. a) großes Netz mit Hyperämie und starker hämorrhagisch-seröser Durchtränkung des Netzgewebes. b) Randzonennekrose.

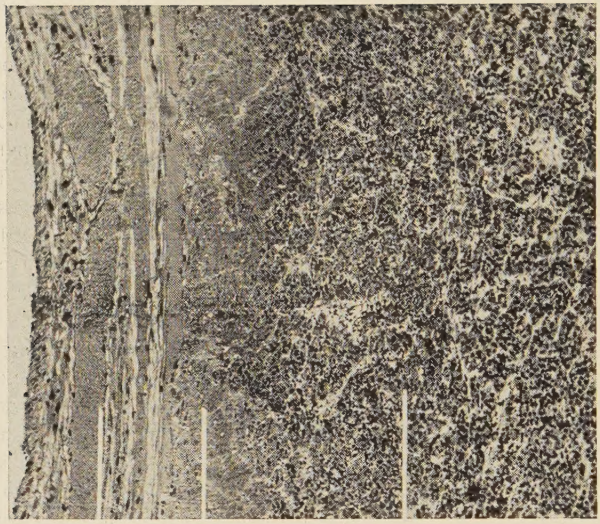

a b c

Abbildung IV.

Hämorrhagisch seröse Durchtränkung der Randzone bei stärkster Hyperämie des Netzes. a) hyperämisches Netz. b) nekrotische Randzone. c) erhaltenes Mittelstück.

pyknose. Die Grenze zum umgebenden Netzgewebe verhält sich verschieden, je nachdem das Hypophysengewebe durch harte Hirnhaut vom Netz getrennt war, oder unmittelbar dem Netzgewebe anlag. Hiervon hängt auch die Breite der Zone ab, in der sich die schwersten Veränderungen finden. An solchen Stellen, an denen zwischen Netz und Hypophyse eine Duraschicht liegt, ist das Hypophysengewebe zumeist bis an die inneren Fasern der Durakapsel kernhaltig, wenngleich gelegentlich von der Innenschicht der Dura her Bindegewebszellen zwischen die Epithelien der Vorderlappenrandzone eingewuchert sind. Man kann aber auch dort, wo Dura vorhanden ist, eine schmale Nekrosezone am äußeren Vorderlappenrand antreffen; alsdann ist aber auch die Dura vollkommen kernlos und von Serum mit oder ohne Blutkörperchen durchtränkt. Am breitesten ist die nekrotische Randzone des Vorderlappengewebes dort, wo der Vorderlappen ohne eine sich dazwischen schiebende Duraschicht unmittelbar dem hyperämischen und serös-hämorrhagisch durchtränkten Netzgewebe anliegt. Hier kann man zwar auch noch deutlich die Grenze des Hypophysengewebes erkennen, doch ist in der äußersten schmalen Randzone schon alles nekrotische Material beseitigt und es finden sich hier eingewucherte Bindegewebszellen und Kapillaren. Die letzteren sind vielfach aufs stärkste erweitert und durch ihre Wandung hindurch sind Serum und rote Blutkörperchen ausgetreten unter Ueberschwemmung des angrenzenden Gewebes. An manchen Stellen ist jedoch eine solche Einwucherung von Kapillaren und Bindegewebszellen nicht nachweisbar. Dagegen läßt sich hier sehr deutlich nachweisen, wie aus den maximal erweiterten Gefäßen des anliegenden Netzgewebes das Hypophysengewebe von hämorrhagischem Serum überschwemmt und durchtränkt wurde. Gerade an solchen Stellen aber ist dann die Nekrose am schwersten und ausgedehntesten.

Bei den implantierten Kalbshypophysen sind also die zentral gelegenen Gewebspartien gut erhalten; an den Randpartien dagegen findet sich eine Nekrose, die an manchen Stellen durch vom Netz der Frau einwucherndes Gewebe organisiert wird. Die Nekrose der Randpartien unterscheidet sich in nichts von der Infarktnekrose, wie auch Schnappauf gerade auf Grund dieser Uebereinstimmung den Niereninfarkt mit dem Reimplantat gleichsetzt. Bemerkenswerter Weise ist das Hypophysengewebe nur wenig oder garnicht verändert, wenn das Kalbshypophysengewebe durch ihr anhaftende Dura von dem hyperämischen Netz der Frau getrennt war; andererseits ist die Nekrose dort am schwersten und ausgedehntesten, wo das Hypophysengewebe unmittelbar

mit dem hochgradig hyperämischen und hämorrhagisch durchtränkten Netzgewebe in Berührung steht und Blutflüssigkeit in das Hypophysengewebe eindringt.

Das Besondere an diesem Befunde liegt darin, daß die Randpartien nekrotisch sind, während die zentralen Partien höchstend leichte kadaveröse Veränderungen aufweisen (Kernpyknose), wie man sie bei Leichenorganen anzutreffen gewohnt ist. Dabei liegt hier eine Abtrennung von jeder Blutzirkulation vor, d. h. also, das, was beim Infarkt vorliegt, und was Ricker als Sequestration (von der Blut- und Säftezirkulation) bezeichnet hat. Würde die Abschließung eines Gewebeteiles von der Blut- und Saftzirkulation alleine die Infarktnekrose bedingen, so würde man 3 Tage nach der Sequestration eine Nekrose aller Abschnitte des aus dem Verbande getrennten Gewebsteiles fordern müssen, insonderheit in den zentralen Partien, die von der Blut- und Säftezirkulation des Implantatträgers am weitesten entfernt sind. Hier aber ist sie nur in den Randpartien vorhanden und dazu noch dort am stärksten, wo das Hypophysengewebe ohne dazwischenliegendes Duragewebe mit der aus den Netzgefäßen ausgetretenen Blutflüssigkeit am innigsten in Berührung kommt.

Dieses Verhalten von Randzone und Mittelstück ist an Implantaten der Bauchhöhle, woher auch immer das Implantat stammte, überaus häufig beobachtet worden. Allerdings liegen auch einige Angaben vor, die von einem umgekehrten Verhalten berichten (siehe Borst, Loeb, Marmorston, u. a.).

Eine befriedigende Erklärung für dieses Verhalten, das mit den bisherigen Vorstellungen über die Infarkt- oder Sequesternekrose nicht im Einklang steht, konnte bislang nicht gegeben werden. Nur Letterer hat auf Grund der Befunde an in die Bauchhöhle autoimplantierten Leberstückchen die Meinung geäußert, daß hier Vorgänge am Werk sind, wie Schürmann sie mit dem Namen „Dysorie“ gekennzeichnet habe. Auch Letterer fand, daß die zentralen Bezirke solcher implantierten Leberstücke, ziemlich lange Zeit

gut erhalten bleiben, daß im Gegensatz dazu aber die Randpartien, die in unmittelbarstem Kontakt mit dem umgebenden Wirtsgewebe stehen, am schnellsten und zwar schon innerhalb 14—24 Stunden einem Gewebstod anheim fallen. Dafür, daß der Nekrotisierungseffekt von außen her bedingt wird, spricht nach Letterer auch die Tatsache, daß die Randnekrose regelmäßig nur bis zu einer ganz bestimmten Tiefe fortschreitet.

Auf Grund seiner Untersuchungen über die Gefäßwand- und Parenchymveränderungen, die bei der malignen Nephrosklerose, der Periarteriitis nodosa und verwandten Krankheiten vorkommen, entwickelte Schürmann die Vorstellung daß die Aufhebung der Blutgewebsschranke, d. h. vor allem des Endothels genüge, um eine Nekrose oder einen andersartigen Schwund am benachbarten Gewebsparenchym entstehen zu lassen. Er sprach deshalb von einer Dysorie (δ῾ρος = Grenze). Während diese Vorstellung nur auf Grund histologischer Bilder gewisser spontaner Erkrankungen entwickelt wurde, hat er nach seinen Diskussionsbemerkungen auf der Pathologischen Tagung 1934 in Zusammenarbeit mit Doljanski auch den experimentellen Beweis dafür erbracht, daß diese Vorstellung begründet ist. Es gelingt nach ihm, mit gewissen Methoden Lebergewebe in einem bestimmten Milieu lebend zu erhalten; sofern Lebergewebe jedoch in Blutplasma oder Blutserum gebracht wird, zeigt es in kürzester Zeit eine Nekrose der Leberzellen.

Auch ohne Berücksichtigung dieser noch nicht veröffentlichten experimentellen Untersuchungen muß man die Randnekrose der im vorliegenden Falle implantierten Kalbshypophysen im gleichen Sinne erklären. Das Ausbleiben der Nekrosen im Zentrum der Hypophysen und vor allem an denjenigen Stellen, an denen sich zwischen Hypophysengewebe und serös — blutig durchtränktem Netz die dichte Durakapsel schiebt, und andererseits das Vorhandensein einer starken Nekrose an den Stellen, an denen das Hypophysengewebe nachweislich von dem Blutserum des Netzes der Frau überflutet ist, lassen sich nicht anders deuten. Diese Verhältnisse

sprechen ganz im Sinne des von Schürmann erwähnten Experimentes.

Ohne daß hier grundsätzlich auf die Entstehung der Infarktnekrose eingegangen werden soll, kann auf Grund der vorliegenden Befunde nur bestätigt werden, daß, „der Infarkt nicht auf einer einfachen Unterbindung der Ernährung, einer Abschließung des Gewebes gegen das Blut beruht, sondern vielmehr auf einer sehr innigen, im eigentlichen Sinne schrankenlosen Berührung des Gewebes mit Blutflüssigkeit" (Schürmann).

Kurz soll schließlich noch auf die Wirkungsweise implantierter Kalbshypophysen eingegangen werden, da die Beobachtungen Deutungen nach dieser Richtung hin zulassen.

Nach der klinischen Beobachtung hört die therapeutische Wirkung implantierter Kalbshypophysen, meßbar an der Besserung der Magersucht, nach etwa 4 Wochen auf. Nach Letterer ist bei autoimplantierten Leberstückchen das Implantat ebenfalls nach 4 Wochen geschwunden. Man könnte deshalb vielleicht meinen, daß von dem Hypophysenimplantat solange noch eine Wirkung ausgehe, als noch nicht nekrotisches Implantatgewebe vorhanden sei. Man könnte dann weiterhin annehmen, daß die Wirkstoffe durch Diffusion aus dem erhaltenen Mittelstück in den Kreislauf gelangten. Nach den Implantationsversuchen von Letterer bleibt jedoch auch das Mittelstück auf die Dauer nicht unversehrt; es zerfällt vielmehr unter dem Bilde der Autolyse. Da dieser Zerfall vor Ablauf von 4 Wochen vollzogen sein dürfte, so ist anzunehmen, daß die Wirksamkeit der Hypophysenimplantate nicht an die Erhaltung der histologischen Struktur des Hypophysengewebes gebunden ist, daß vielmehr auch nekrotisches und autolytisch zerfallenes Hypophysengewebe noch wirksam ist. Diffusion und zelluläre Resorption dürften dabei die Wege sein, über die die Wirkstoffe in den Blut- und Säftekreislauf des Implantatträgers gelangen.

Zusammenfassung:

Bei einer Frau mit hypophysärer Magersucht wurden 3 mal 24 Stunden vor dem Tode Kalbshypophysen in das große Netz implantiert. Bei der histologischen Untersuchung der Implantate fand sich eine Randnekrose bei gutem Erhaltensein des Mittelstücks. Sie war am stärksten dort, wo die aus den stark erweiterten Netzgefäßen ausgetretene Blutflüssigkeit das Hypophysengewebe durchtränkt hatte. Diese Randnekrose wird im Sinne der Dysorie von Schürmann erklärt.

## Schrifttum


Aschoff, L.: Verhandlungen d. deutsch. Path. Gesellsch. 27. Tagung 1934. Diskussion zu Letterers Vortrag.

v. Bergmann, G.: D.M.W. 1934, Nr. 4 u. 5.

Borst, M.: Verhandlungen d. deutsch. Path. Gesellsch. 17. Tagung 1914.

Beneke: Ziegl. Beitr. z. path. Anat. u. z. allg. Path. 74. 1925 H. I.

Dietrich, A.: Verhandlg. d. deutsch. Path. Gesellsch. 27. Tagung 1934. Diskussion zu Letterers Vortrag.

Herzog: Verhandl. d. deutsch. Path. Gesellsch. 27. Tagung 1934. Diskussion zu Letterers Vortrag.

Korschelt: Berlin 1932. Regeneration und Transplantation.

Letterer, E.: Verhandlg. d. deutsch. Path. Gesellsch. 27. Tagung 1934.

Loeb: The amer. journ. of path. 1926. Nr. 4, Bd. 2.

Marmorston u. Gottesmann: Arch. of path. Bd. 6. 1928, Nr. 33.

Pagel, W.: Krankheitsforschg. 6. 337, 1928.

Ricker: Frankf. Zentralblatt für Path. 33, 45, 428 (1926).

Sauerbruch, F.: D.M.W. 1934, Nr. 4. Diskussion zum Vortrag v. Bergmanns.

Schnappauf, U.: Beitr. phathol. Anat. 79. 781, 1928.

Schürmann, P.: Virchows Archiv für Path. Anat. u. Phys. Sonderdruck aus 291 Bd. 1 u. 2, 1933.

– D.M.W. 1934, Nr. 4, Diskussion z. v. Bergmanns Vortrag.

— Verhandlg. d. deutsch. Pathol. Gesellsch. 27. Tagung 1934. Diskussion zu Letterers Vortrag.

## Lebenslauf.

Ich, Hans Gummel, Sohn des Stadtoberinspektors August Gummel und seiner Ehefrau Emma, geborene Schmidt, bin am 3. VIII. 1908 zu Berlin-Spandau geboren und evangelisch getauft und erzogen.

Von meinem 6.—19. Lebensjahre besuchte ich die Städtische Oberrealschule in Spandau, wo ich 1928 die Reifeprüfung bestand. Studiert habe ich an den Universitäten Berlin, Rostock und Innsbruck. Das Physikum bestand ich in Rostock, mein Staatsexamen im Wintersemester 1933/34 in Berlin.

Als Medizinalpraktikant war ich auf der Inneren Abteilung des St. Hedwigs-Krankenhauses-Berlin und der Pathologischen Abteilung der Universität Berlin tätig, anschließend war ich an dem letzteren Institut als Volontärassistent beschäftigt und seit dem 1. VI. 1935 als Assistent an der Pathologischen Abteilung des Krankenhauses Robert-Koch-Berlin.